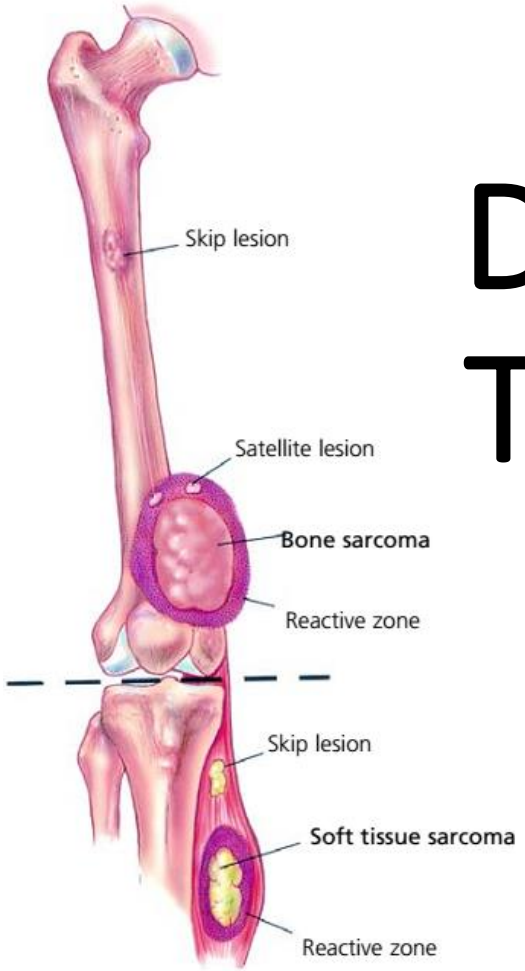

DIAGNOSTICO PRECOZ TUMORES ÓSEOS Y DE PARTES BLANDAS

ESMERALDA MERCEDES LEON LOPEZ

ONCOLOGA PEDIATRA

My Child Matters
An initiative of the Sanofi Espoir Foundation

HOPPE

SPOM
SOCIEDAD PERUANA DE ONCOLOGÍA MÉDICA

COLEGIO MEDICO DEL PERU

TUMORES OSEOS

My Child Matters
An initiative of the Sanofi Espoir Foundation

HOPPE

SPOM
SOCIEDAD PERUANA DE ONCOLOGÍA MÉDICA

COLEGIO MEDICO DEL PERU

TUMORES OSEAS EN PEDIATRIA

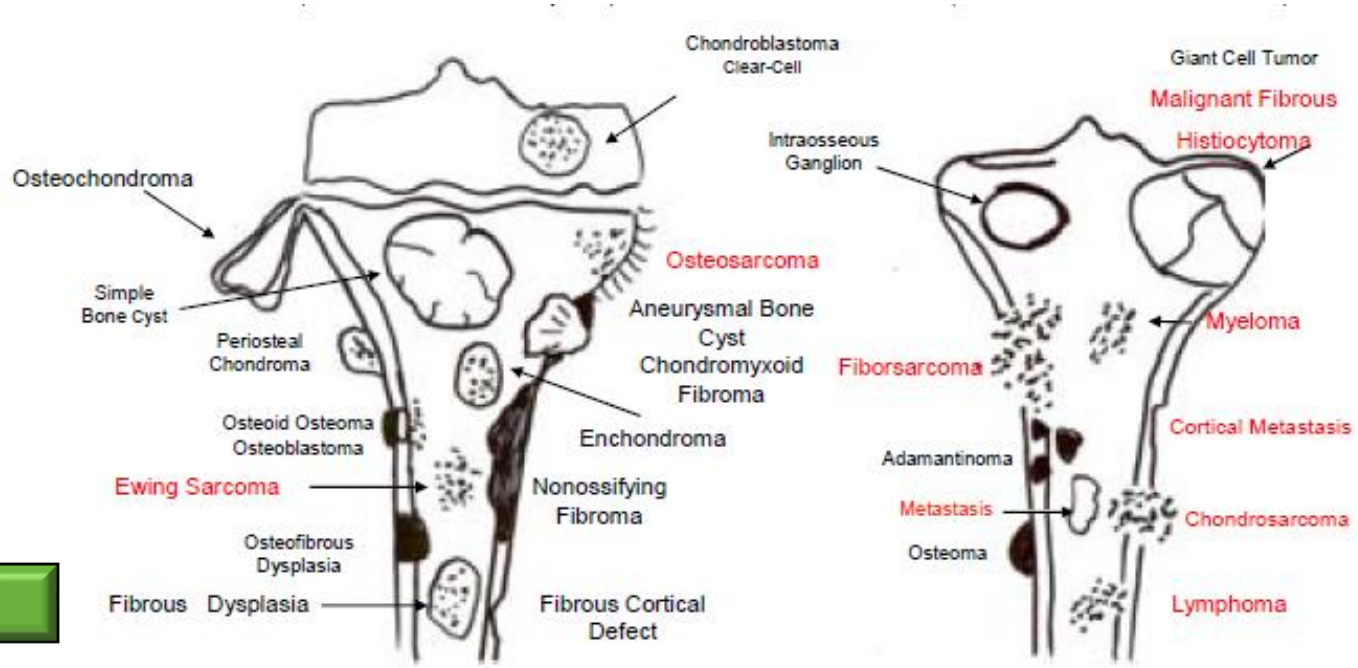

50% son malignos

Adapted from Greenspan & Remagen, Differential Diagnosis of Tumors and Tumor-like Lesions of Bones, 1998.

TUMORES OSEOS

6º LUGAR

> 5 AÑOS

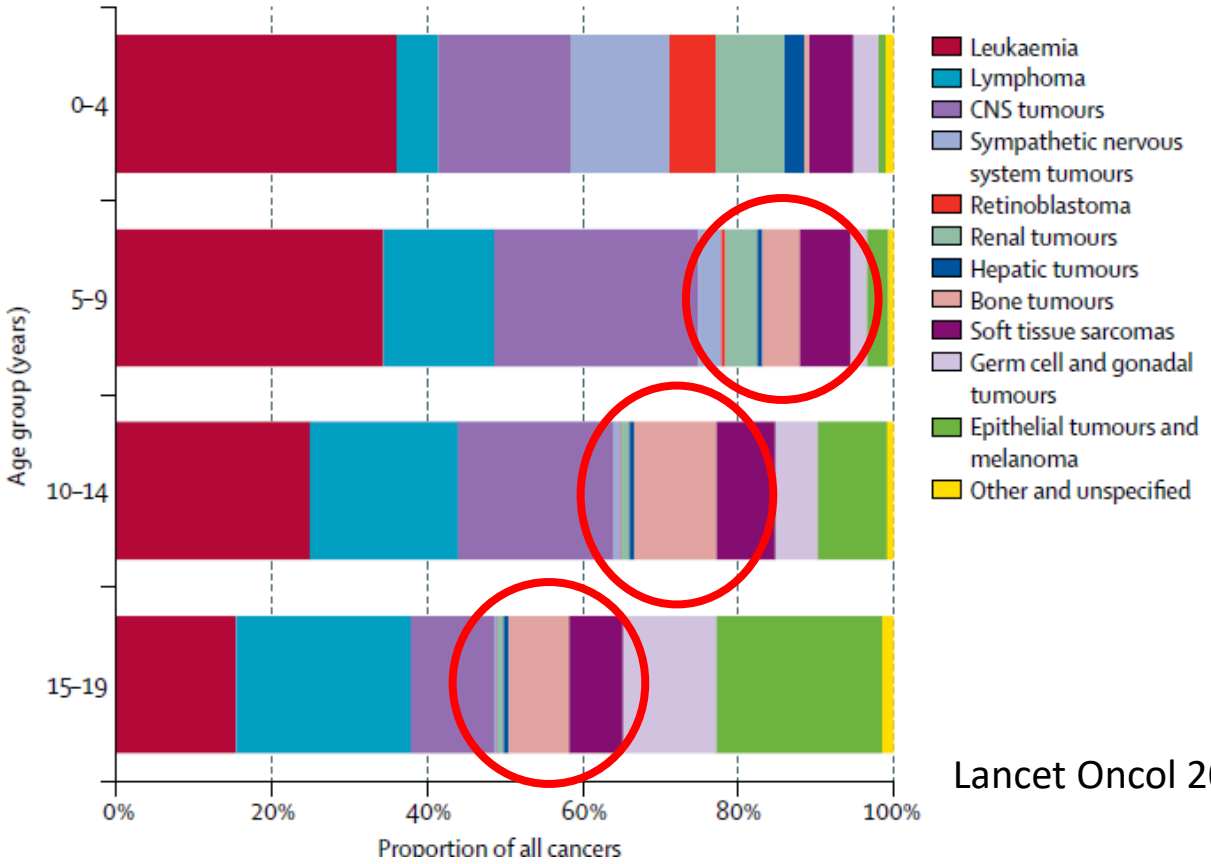

Lancet Oncol 2017; 18: 719–31

OSTEOSARCOMA

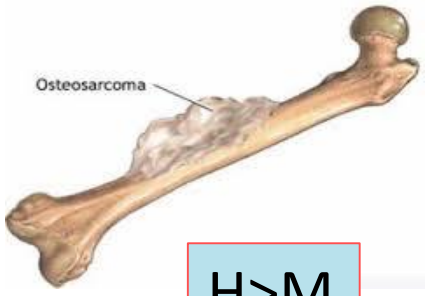

- NM de hueso mas frecuente en edad pediátrica.
- 10-20% metástasis:
  - Pulmón 61%
  - Hueso 16%
  - Ambos 14%
- Osteosarcoma recurrente:
  - Ganglio linfatico
  - SNC
  - Tejido blando

H>M

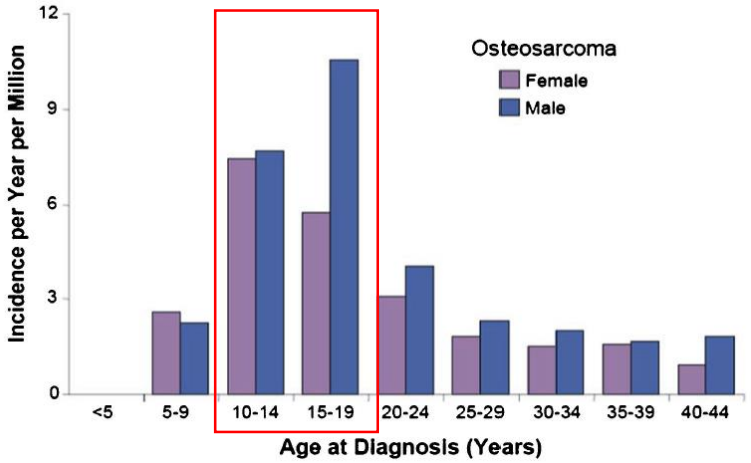

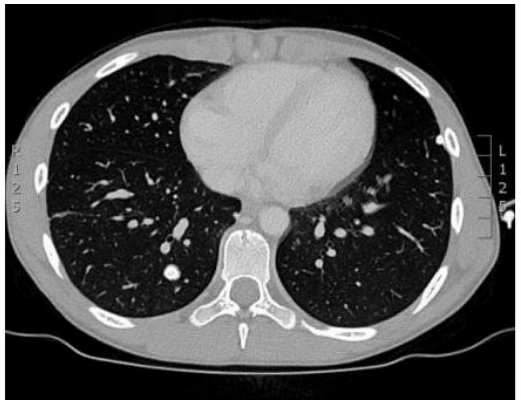

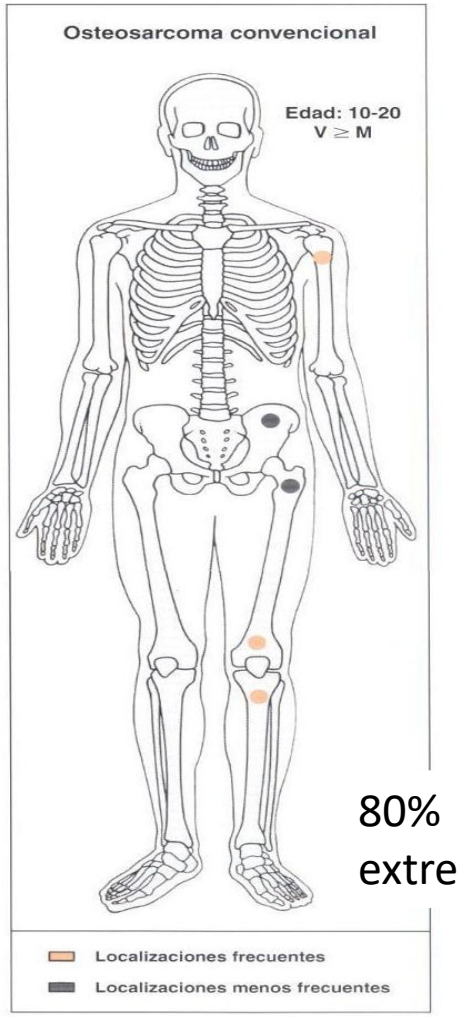

80% extremidades

OSTEOSARCOMA
Condiciones Predisponentes

- RADIOTERAPIA (altas dosis)
- QUIMIOTERAPIA (Alquilantes)
- RETINOBLASTOMA HEREDITARIO
- SINDROME LI FRAUMENI
- SINDROME DE BLOOM
- SINDROME DE WERNER
- SINDROME DE ROTHMUND-THOMSON
- ENFERMEDAD DE PAGET

OSTEOSARCOMA
Historia Clínica

HISTORIA

- Dolor
- Duración de síntomas
- Hinchazón
- Endurecimiento o hyperalgesia
- Perdida de la sensibilidad
- Síntomas constitucionales

EXAMEN FISICO

- Sensibilidad
- Edema
- Asociado a tejido blandos
- Deformidades
- Rango de movimiento limitada
- Fractura

LABORATORIO: Fosfatasa Alcalina // Deshidrogenasa Lactica

OSTEOSARCOMA
Radiología

Localización
Bordes
Numero de lesiones
Tipo de destrucción
Tipo de matriz
Extensión a tejido blando

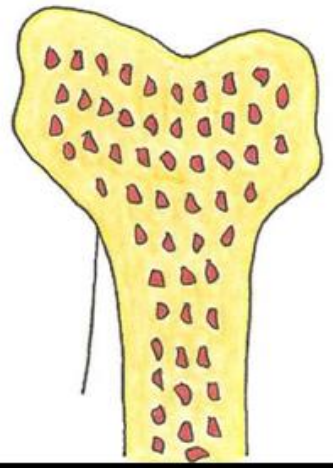

Triangulo de Codman

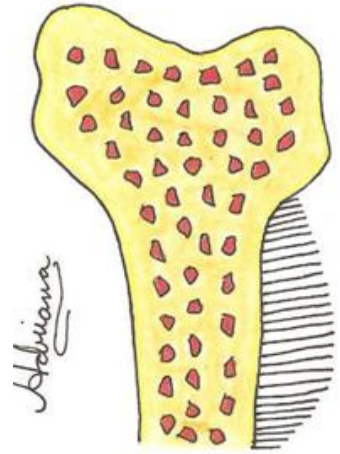

Sol naciente

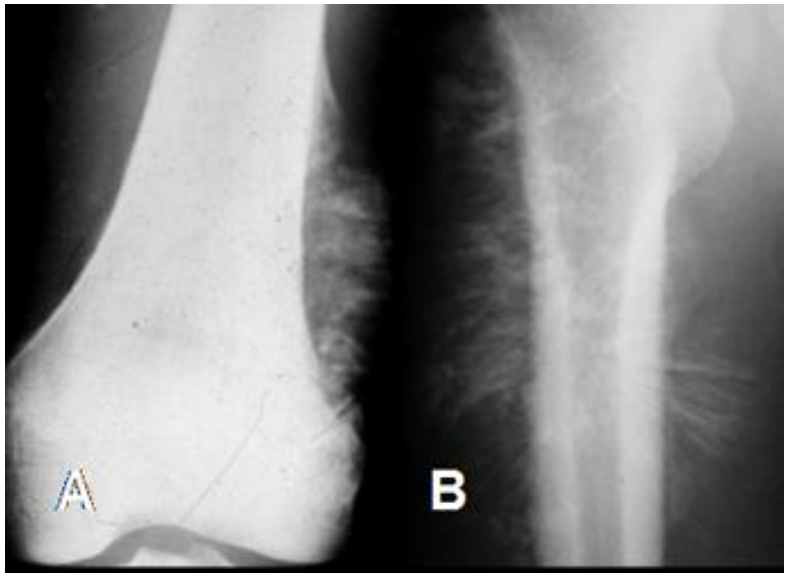

My Child Matters
An initiative of the Sanofi Espoir Foundation
HOPPE
SPOM
SOCIEDAD PERUANA DE ONCOLOGÍA MÉDICA

OSTEOSARCOMA
Radiología

TAC

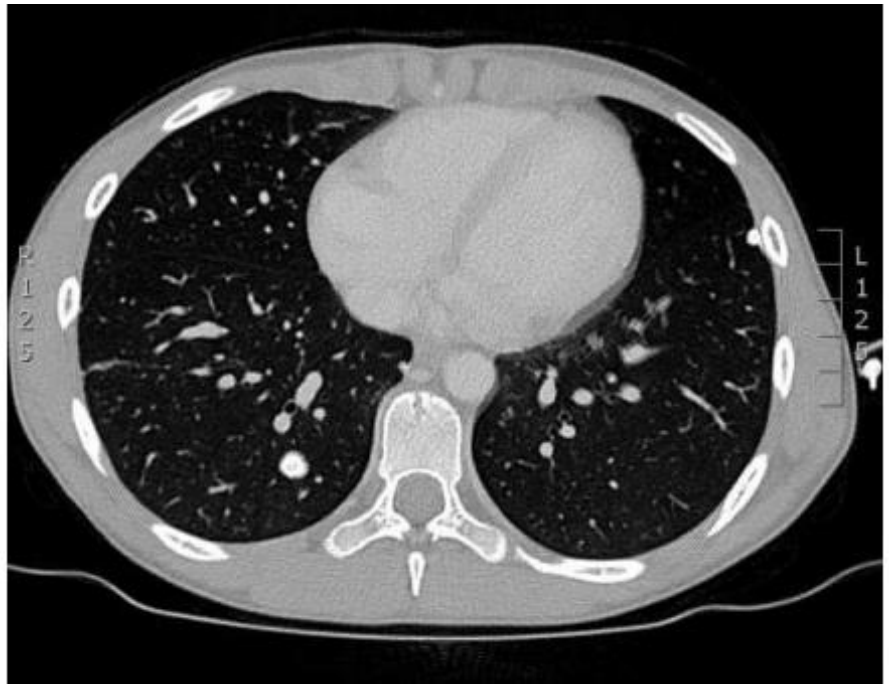

My Child Matters
An initiative of the Sanofi Espoir Foundation
HOPPE
SPOM
SOCIEDAD PERUANA DE ONCOLOGÍA MÉDICA

OSTEOSARCOMA
Radiología

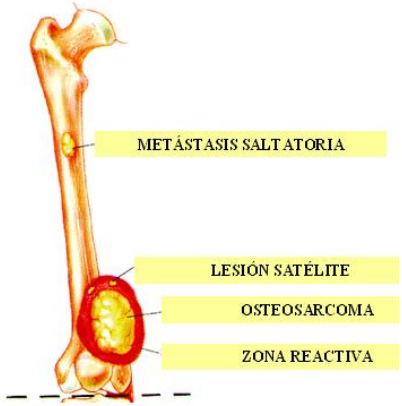

RNM

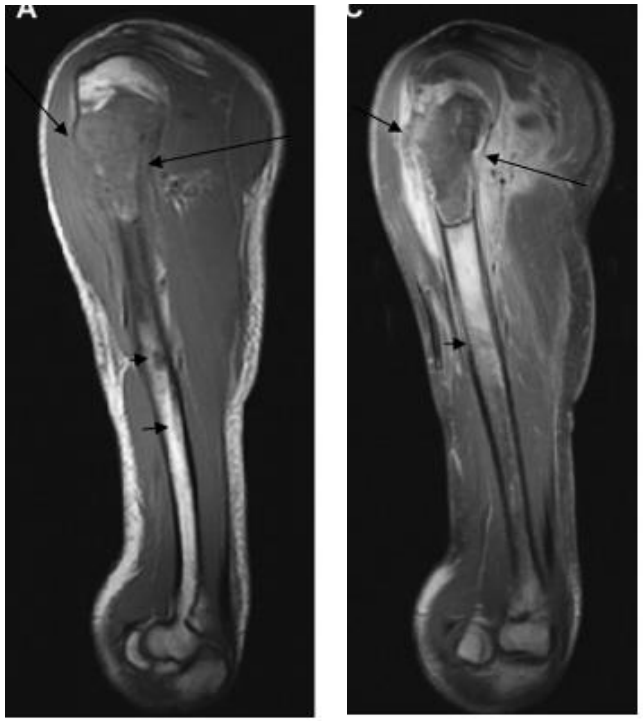

GGO

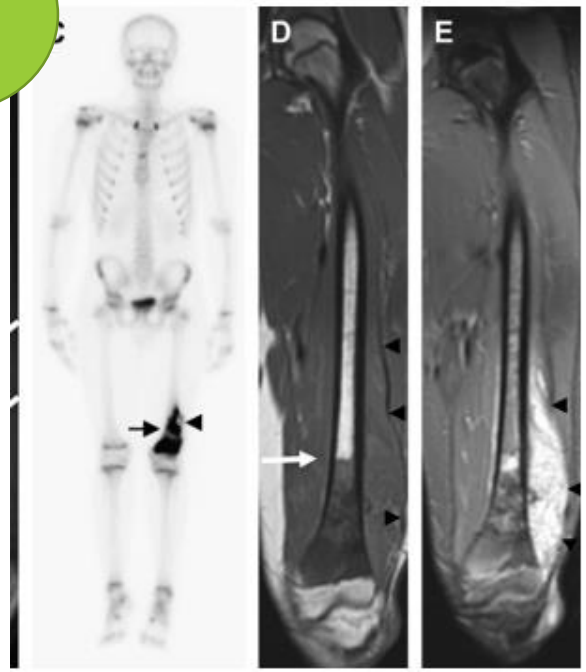

DIAGNOSTICO DEFINITIVO

Biopsia con trocar o biopsia quirúrgica abierta. Es preferible que la biopsia la realice un traumatólogo experto en técnicas de preservación de miembros, para una futura intervención quirúrgica definitiva.

Biopsia con trocar

OSTEOSARCOMA

PATOLOGIA

Histological subtype	
Osteoblastic	52 (71.3%)
Chondroblastic	12 (16.4%)
Telangiectatic	5 (6.8%)
Fibroblastic	3 (4.1%)
Other	1 (1.4%)

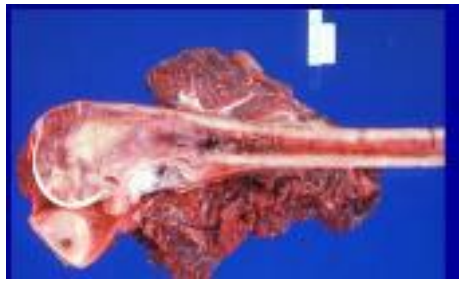

Vasquez L.
Analysis of Prognostic Factors in High-Grade Osteosarcoma of the Extremities in Children: A 15-Year Single-Institution Experience

FACTORES PRONOSTICOS

- METASTASIS INICIAL
- BORDES QUIRURGICOS
- RESPUESTA HISTOLOGICA A LA QUIMIOTERAPIA
- TAMAÑO TUMORAL > 12 CM

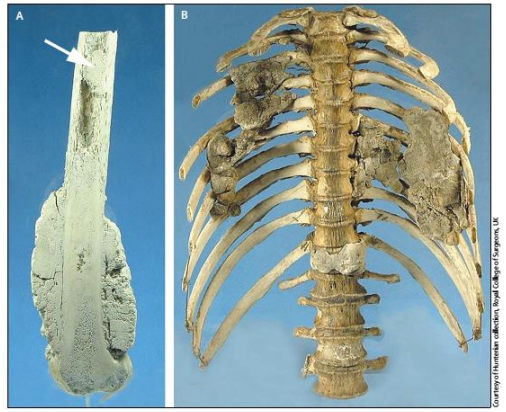

Figure 1: **Natural history of osteosarcoma**
(A) One of the first preserved cases of osteosarcoma (from 1786) showing typical extension outside the bone with a proximal skip lesion (arrow). (B) Postmortem sample 3 months after amputation showing lung and pleural metastases.

Courtesy of Hunterian collection, Royal College of Surgeons, UK

My Child Matters
An initiative of the Sanofi Espoir Foundation
HOPPE
SPOM
SOCIEDAD PERUANA DE ONCOLOGÍA MÉDICA

OSTEOSARCOMA
Tratamiento

QT NEOADYUVANTE → CIRUGIA → QT ADYUVANTE

QT NEOADYUVANTE

Tratamiento de
Micro metástasis
Facilidad de cirugía

CIRUGIA

- CONSERVADORA
- Excisión local amplia
- Implante o Aloinjerto
- AMPUTACION

QT ADYUVANTE

HHFHGFHGFH

My Child Matters
An initiative of the Sanofi Espoir Foundation
HOPPE
SPOM
SOCIEDAD PERUANA DE ONCOLOGÍA MÉDICA

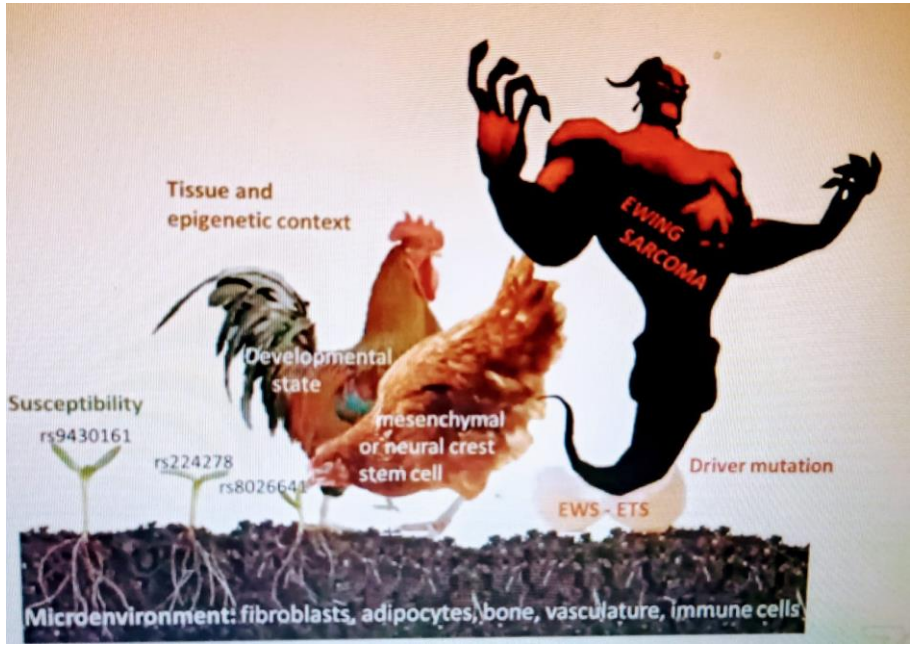

SARCOMA DE EWING

My Child Matters
An initiative of the
Sanofi Espoir Foundation

HOPPE

SPOM
SOCIEDAD PERUANA DE
ONCOLOGÍA MÉDICA

COLEGIO MEDICO DEL PERU

SARCOMA DE EWING Características

- 2do NM ósea en pediatría (3%)
- Surge en hueso o tejido blando.
- Tumor de celular pequeñas redondas con características neuro ectodermicas:
  - Sarcoma de Ewing oseo
  - Sarcoma de Ewing Extraoseo
  - Tumor de Askin de pared toraxica
  - Tumor Neuroectodermico Primitivo Periferico pPNET

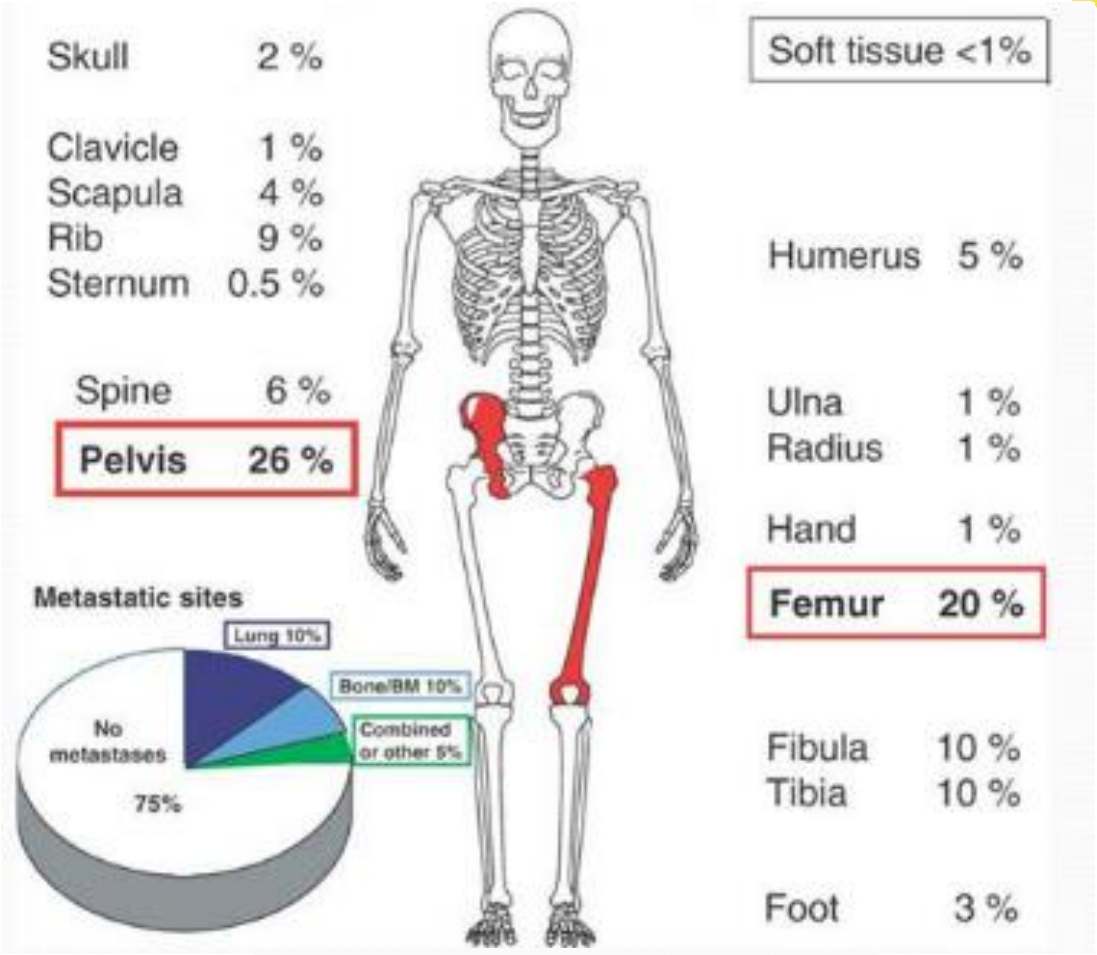

Pizzo PA, Poplack DG. Principles and Practice of Pediatric Oncology. 6th ed. Philadelphia, PA: Wolters Kluwer Health/Lippincott Williams and Wilkins;2011

SARCOMA DE EWING
Caracteristicas

- **SINTOMAS:** Dolor, masa tejido blando, tiempo de diagnostico 3 a 9 meses, síntomas constitucionales.
- **EXAMEN FISICO:** sensibilidad, tumor axial, masa palpable no puede ser evidente por mucho tiempo.
- **LABORATORIO:** DHL +-

SARCOMA DE EWING OSEO
Diagnostico

RX

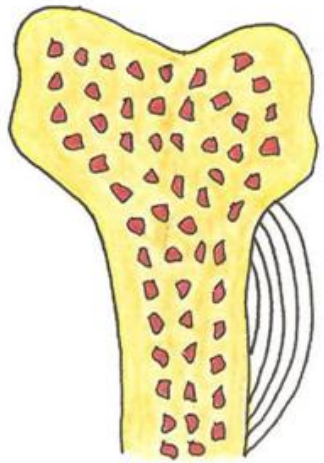

Capas de cebolla

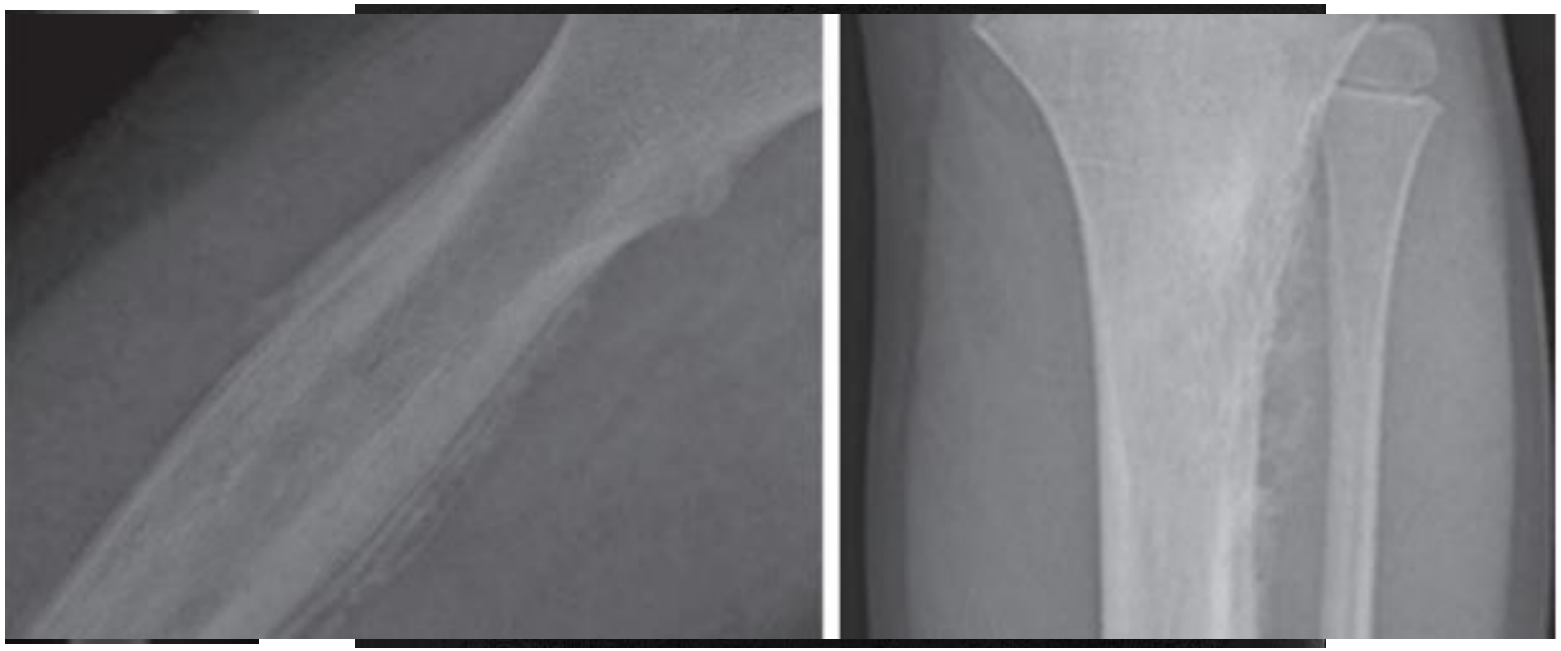

My Child Matters
An initiative of the Sanofi Espoir Foundation
HOPPE
SPOM
SOCIEDAD PERUANA DE ONCOLOGÍA MÉDICA

SARCOMA DE EWING
Diagnostico

TAC

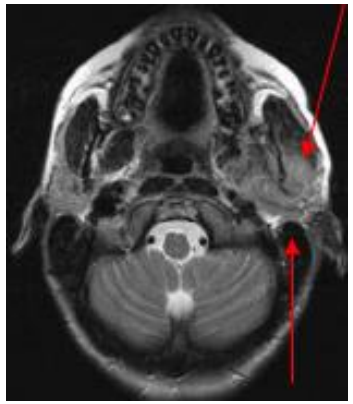

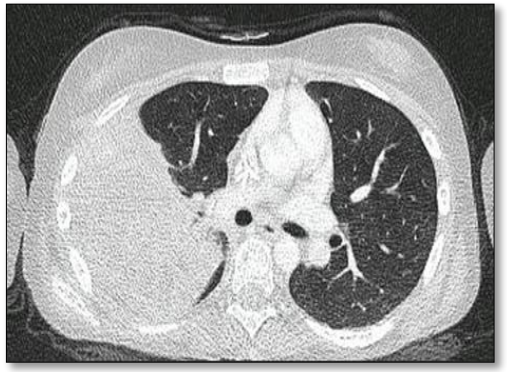

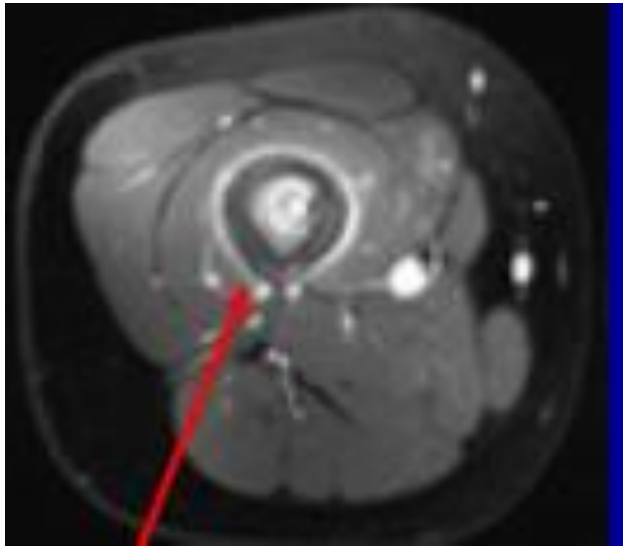

Radiol Clin N Am 49 (2011) 749–765

SARCOMA DE EWING
Diagnostico: Patología

- **BIOPSIA** (Aguja o Incisional)
  - No debe comprometer cirugía.
  - Tejido adecuado para diagnostico.
  - Elección cuidadosa

- **INMUNOHISTOQUIMICA**

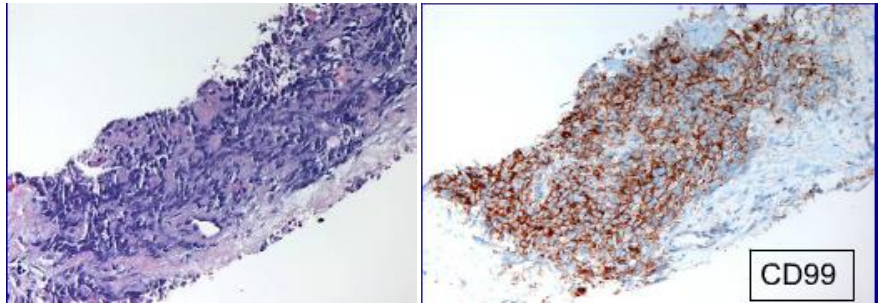



- **FUSIÓN GEN ESPECIFICO**

Translocation	Fusion Product
t(11;22)(q24;q12)	EWSR1–FLI1
t(21;22)(q22;q12)	EWSR1–ERG
t(20;22)(q13;q12)	EWSR1–NFATC2
t(2;22)(q33;q12)	EWSR1–FEV
t(7;22)(p22;q12)	EWSR1–ETV1
t(17;22)(q12;q12)	EWSR1–E1AF
t(2;22)(q31;q12)	EWSR1–SP3
t(1;22)(p36.1;q12)	EWSR1–ZNF278
t(6;22)(p21;q12)	EWSR1–POU5FI

80-95%
5-10%

SARCOMA DE EWING
Estadiaje

- Scan oseo
- TAC torax
- Biopsia de MO bilateral
- FDG PET

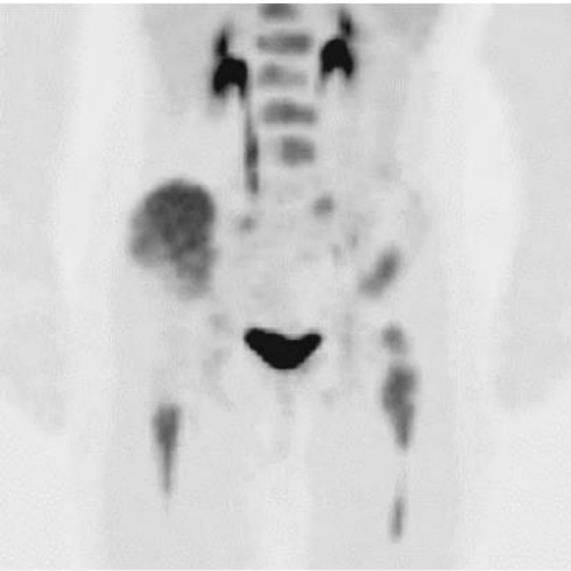

SARCOMA DE EWING
Tratamiento: Enfoque Multidisciplinario

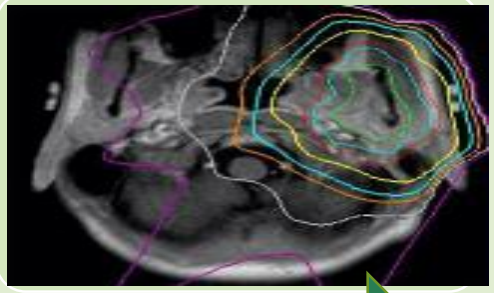

CONTROL LOCAL

QUIMIOTERAPIA

- Cito reducción
- Facilitar control de tumor primario
- 80% responde a QT

CIRUGIA

- Evitar amputación
- Preservar la función
- No ventaja de debulking vs biopsia

RADIOTERAPIA

QUIMIOTERAPIA

- Minimizar recurrencia de tumor

My Child Matters
An initiative of the Sanofi Espoir Foundation
HOPPE
SPOM
SOCIEDAD PERUANA DE ONCOLOGÍA MÉDICA

DIAGNOSTICO PRECOZ EN TUMORES DE PARTES BLANDAS

ESMERALDA MERCEDES LEON LOPEZ

ONCOLOGA PEDIATRA

My Child Matters
An initiative of the Sanofi Espoir Foundation

HOPPE

SPOM
SOCIEDAD PERUANA DE ONCOLOGÍA MÉDICA

COLEGIO MEDICO DEL PERU

TUMORES PARTES BLANDAS

8% de los tumores solidos

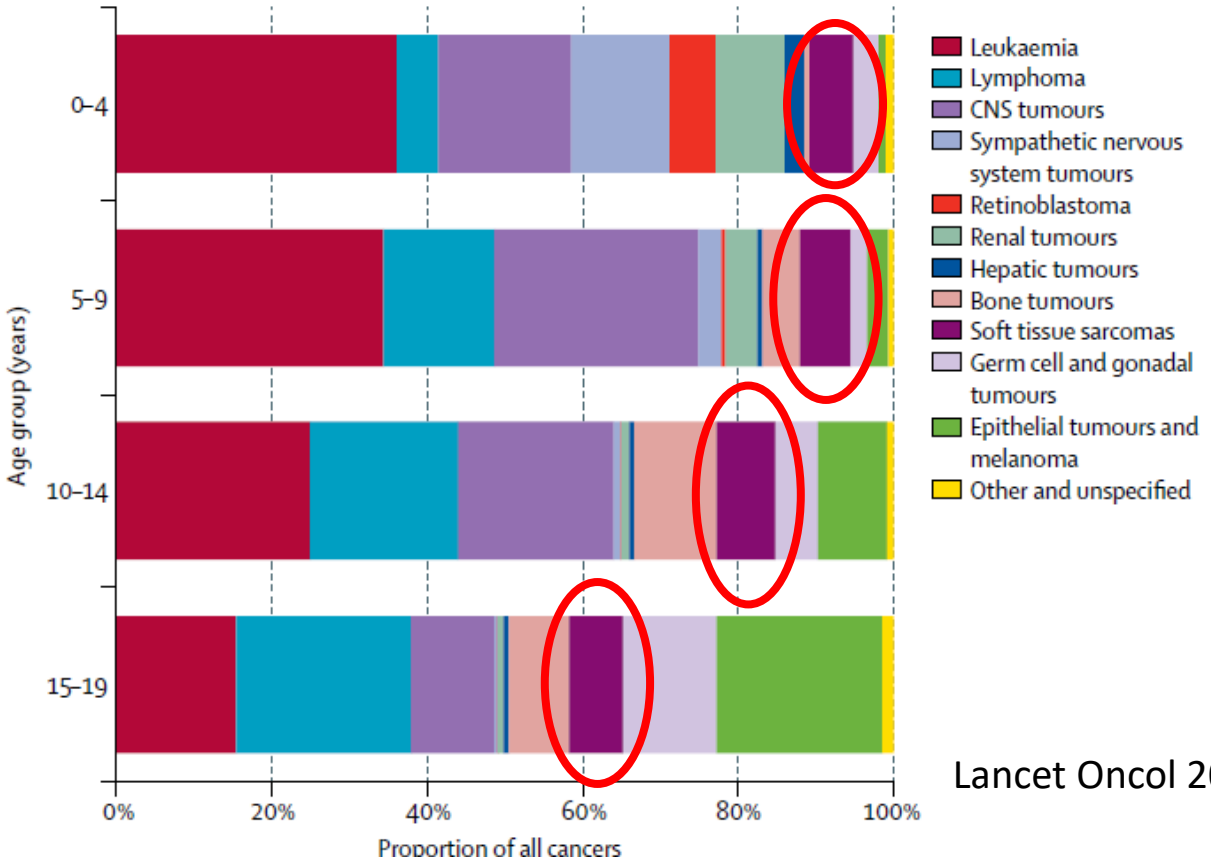

Lancet Oncol 2017; 18: 719–31

TUMOR DE PARTES BLANDAS

RMS

Sarcoma de tejido blando mas frecuente 1/2

MEDIA 4-5 años

60% < 5 a
23% 10-19

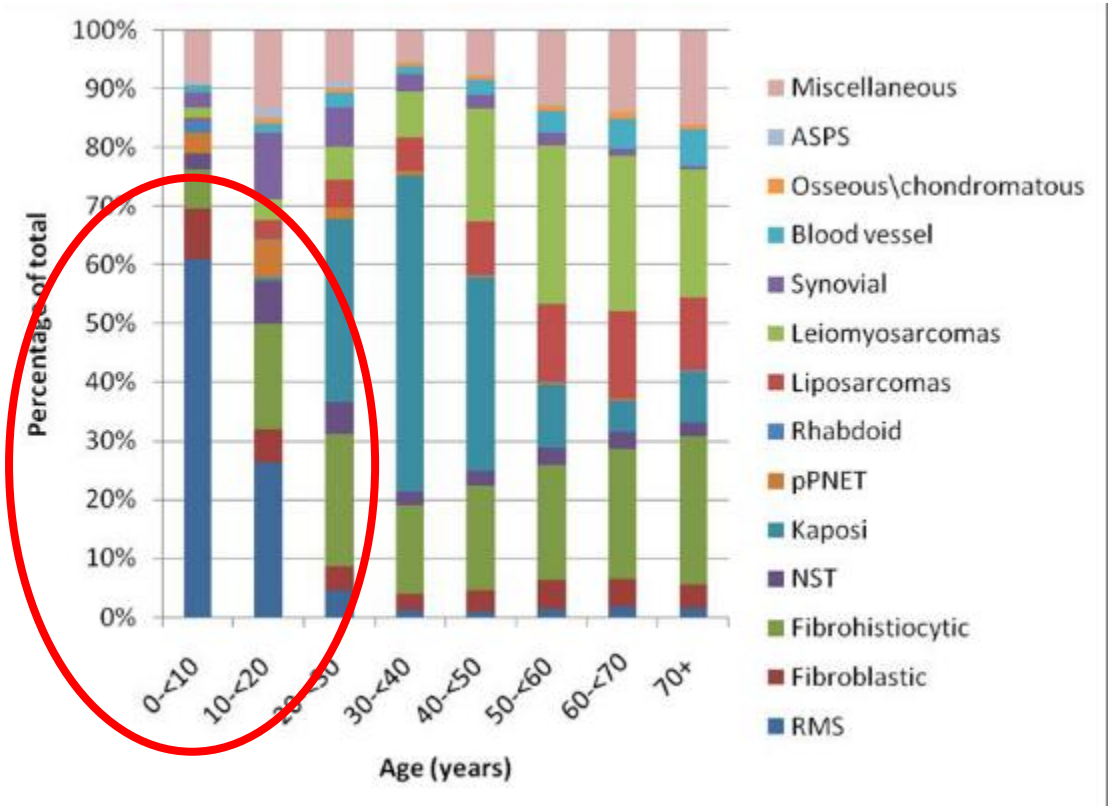

NCI SEER database, 1973-2006

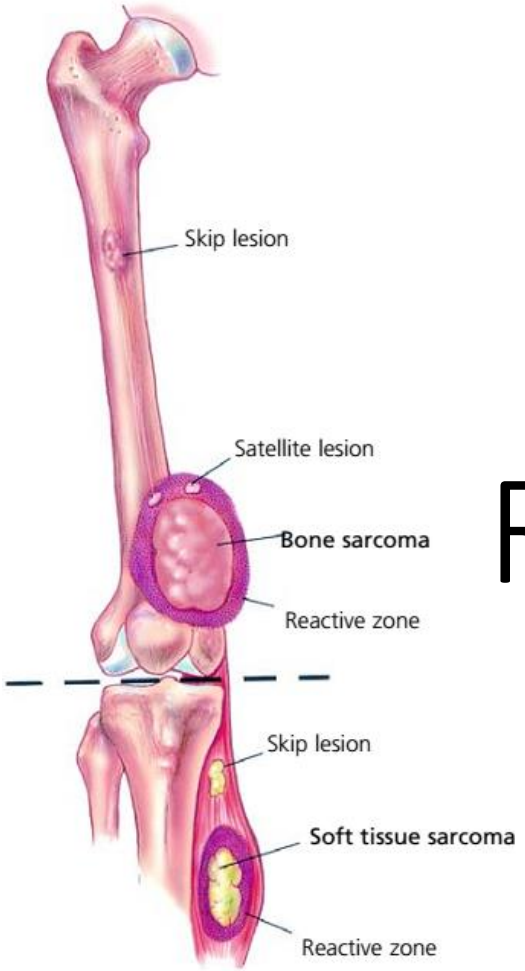

RABDOMIOSARCOMA

ESMERALDA MERCEDES LEON LOPEZ

ONCOLOGA PEDIATRA

My Child Matters
An initiative of the Sanofi Espoir Foundation

HOPPE

SPOM
SOCIEDAD PERUANA DE ONCOLOGÍA MÉDICA

COLEGIO MEDICO DEL PERU

RABDOMIOSARCOMA
Clínica de Presentación

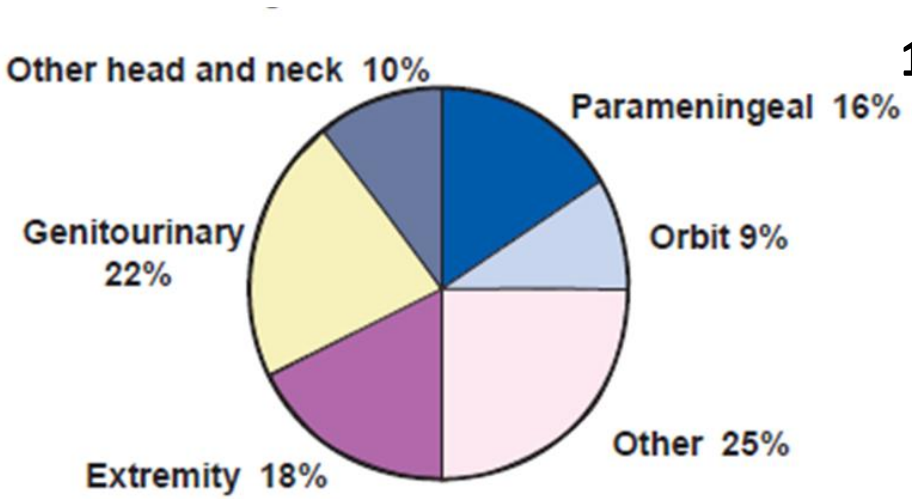

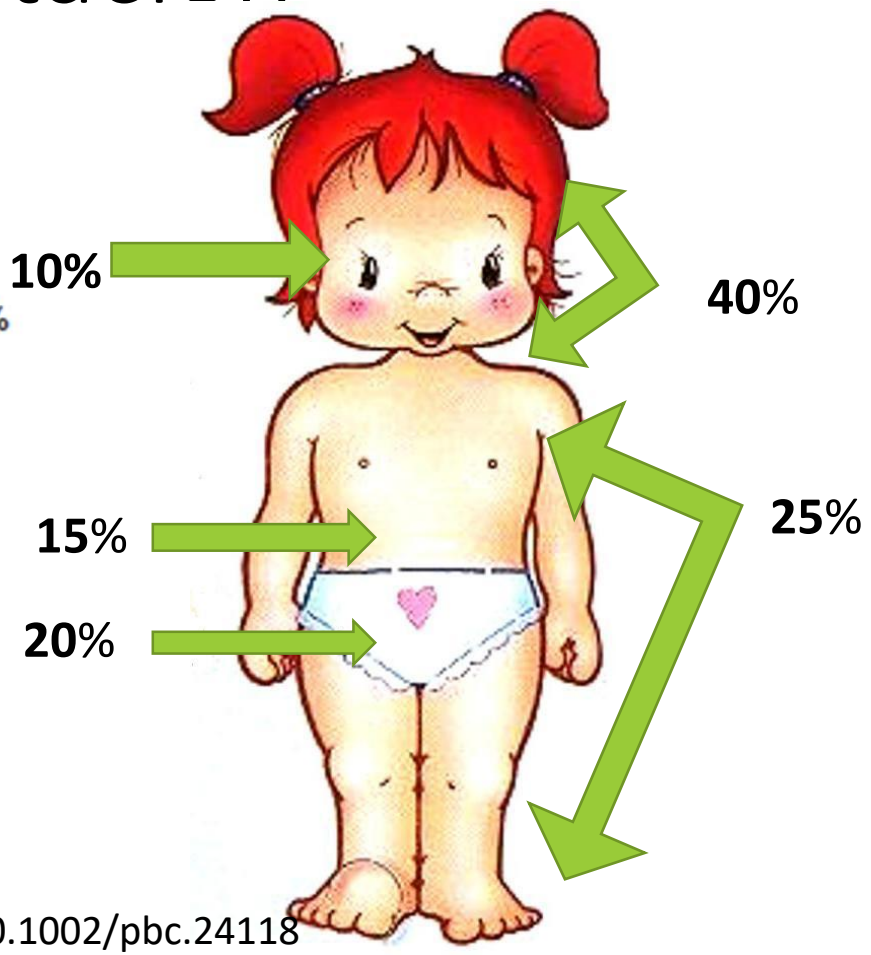

METASTASIS: 20%

- Pulmón (44%)
- Medula ósea (28%)
- Nódulos linfáti (11%)
- Hueso (9%)
- Otros (20%)

Pediatr Blood Cancer. 2012 July 15; 59(1): 5–10. doi:10.1002/pbc.24118

RABDOMIOSARCOMA
Síndromes Asociados

9%

- SINDROME LI-FRAUMENI
- NEUROFIBROMATOSIS 1
- SINDROME DE WERNER
- SINDROME DE COSTELLO
- SINDROME DICER 1
- SINDROME DE BECKWITH WIEDEMANN
- NEVOS MELANOCITICO CONGENITO
- SINDROME DE NOONAN
- GEG
- RAYOS X PRENATAL
- MALFORMACION CONGENITA TGU / SNC

My Child Matters
An initiative of the Sanofi Espoir Foundation
HOPPE
SPOM
SOCIEDAD PERUANA DE ONCOLOGÍA MÉDICA

Clínica de Presentación

ORBITA	Proptosis Paralisis PC Oftalmoplejia	
PARAMENINGEO	OIDO MEDIO/CAVIDAD NASAL / SENOS PN / NASOFARINGE INFRATEMPORAL/ PTERIGOPALATINA AREA PARAFARINGEA	Obstruccion sinusal, nasal y otica con ddrenaje mucopurulento o sanguinolento ronquidos	
NO PARAMENINGEO	CAVIDAD ORAL LARINGE/FARINGE MEJILLA CUELLO	Disfagia	

Pediatr Blood Cancer. 2012 July 15; 59(1): 5–10. doi:10.1002/pbc.24118

My Child Matters
An initiative of the Sanofi Espoir Foundation
HOPPE
SPOM
SOCIEDAD PERUANA DE ONCOLOGÍA MÉDICA

RABDOMIOSARCOMA
Clínica de Presentación

EXTREMIDADES (20%)	Tumor en partes blandas Dolor local Circulación colateral Limitación funcional	
INTRAABDOMINAL	Ascitis Obstrucción GI Constipacion	
GENITOURINARIO (30%)	Hematuria Masa escrotal Retención urinaria Sangrado vaginal	

My Child Matters
An initiative of the Sanofi Espoir Foundation
HOPPE
SPOM
SOCIEDAD PERUANA DE ONCOLOGÍA MÉDICA

RABDOMIOSARCOMA Diagnostico

LABORATORIO

- Hemograma
- Bioquímicos (incluido perfil de lisis)
- Coagulación
- Perfil de banco de sangre
- Serológicos.
- NO MARCADORES

J Clin Oncol. 2008;26(14):2384–2389

IMAGENES

- ECOGRAFIA:
  - Paratesticular,prostata/vesica útero, árbol biliar.
- TEM:
  - Tórax, Abdomen y Pelvis.
- RESONANCIA:
  - Cabeza y cuello (parameníngeo, órbita), extremidades, axial (paraespinal)

My Child Matters An initiative of the Sanofi Espoir Foundation
HOPPE
SPOM SOCIEDAD PERUANA DE ONCOLOGÍA MÉDICA

RABDOMIOSARCOMA
Imágenes

OCULAR

MUSLO

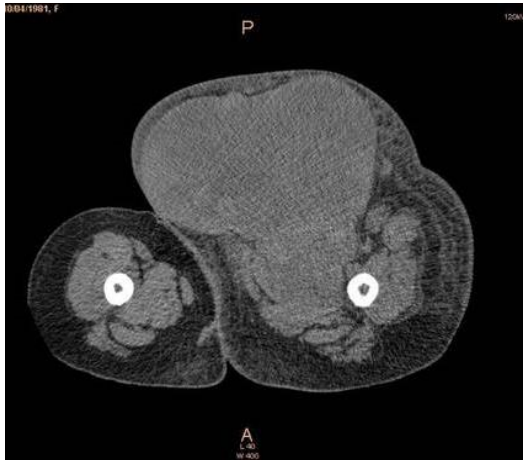

ABDOMEN PELVICO

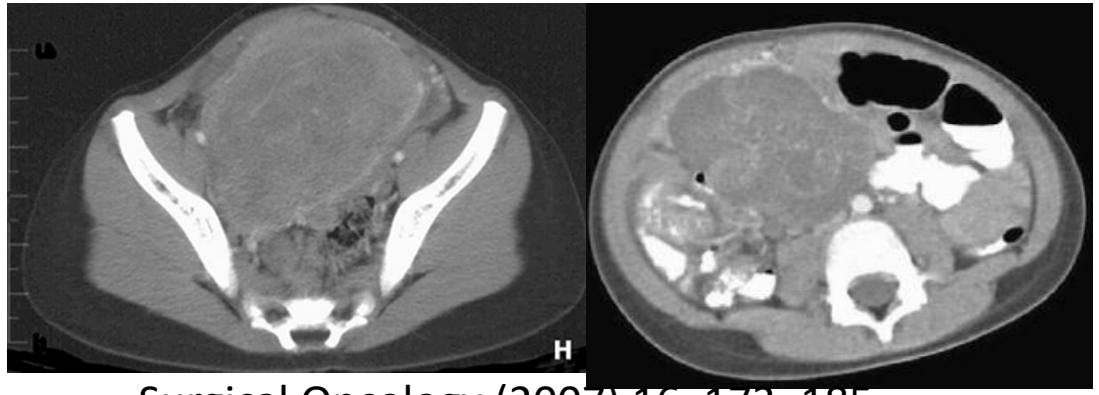

Surgical Oncology (2007) 16, 173–185

TORAX

RABDOMIOSARCOMA
Imágenes

SITIO FAVORABLE

TUMOR PRIMARIO ORBITARIO

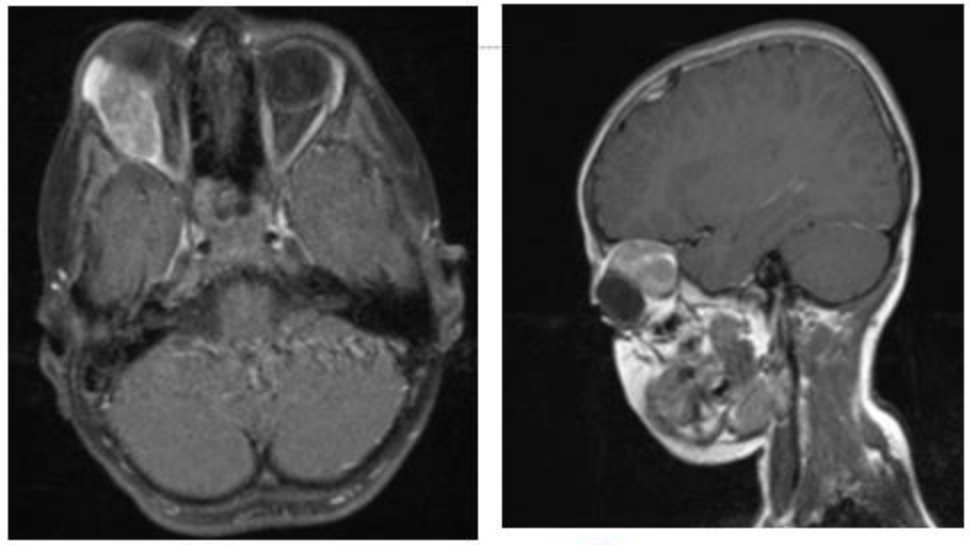

J Clin Oncol. 2008;26(14):2384–2389

SITIO DESFAVORABLE

EXTENSION PARAMENINGEA

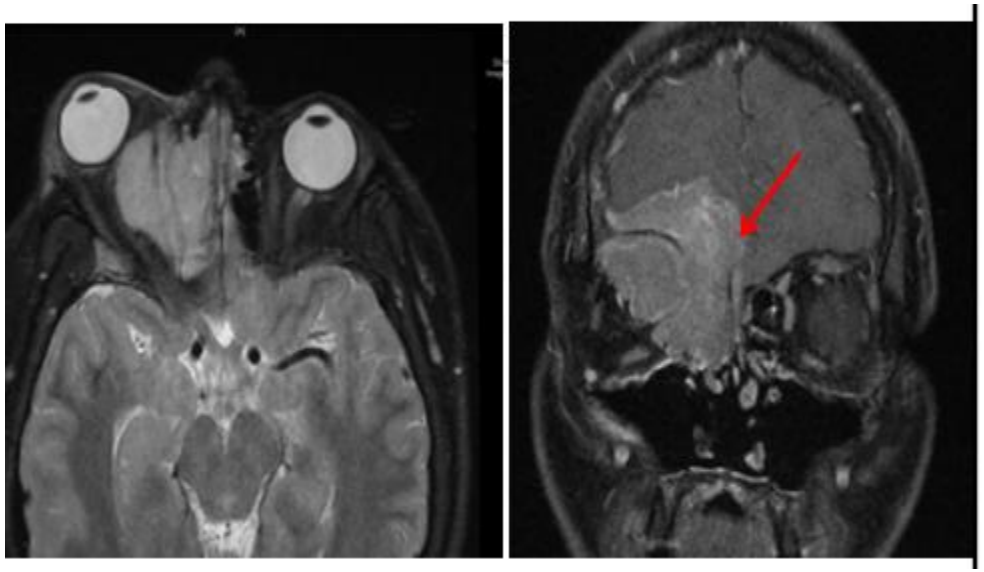

RABDOMIOSARCOMA
Estadiaje

- Medula Ósea Bilateral + Biopsia de Hueso
- Paracentesis/Toracocentesis (liquidos)
- LCR si Parameníngeo, orbita y cara.
- Gammagrafía Ósea
- Biopsia de nódulo linfático

Int J Radiat Oncol Biol Phys. 2014;90(5):1136– 1142

DIAGNOSTICO DEFINITIVO

Una biopsia adecuada es fundamental para un diagnóstico preciso.
BIOPSIA PERCUTANEA, **INCISION** O ESCISION

INMUNOHISTOQUIMMICO (Desmina, MyoD, miogenina, etc.)

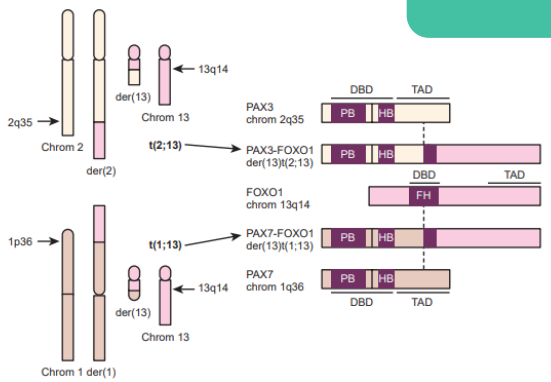

Panel molecular para gen de fusión PAX3-7/FOXO1

My Child Matters
An initiative of the Sanofi Espoir Foundation
HOPPE
SPOM
SOCIEDAD PERUANA DE ONCOLOGÍA MÉDICA

CLASIFICACION SUBTIPO HISTOLOGICO

EMBRIONARIO
- 60%
- 0-4 años

ALVEOLAR
- 23%
- 0-19 años

OTROS
- 2% Pleomorfico
- Anaplasico/mixto

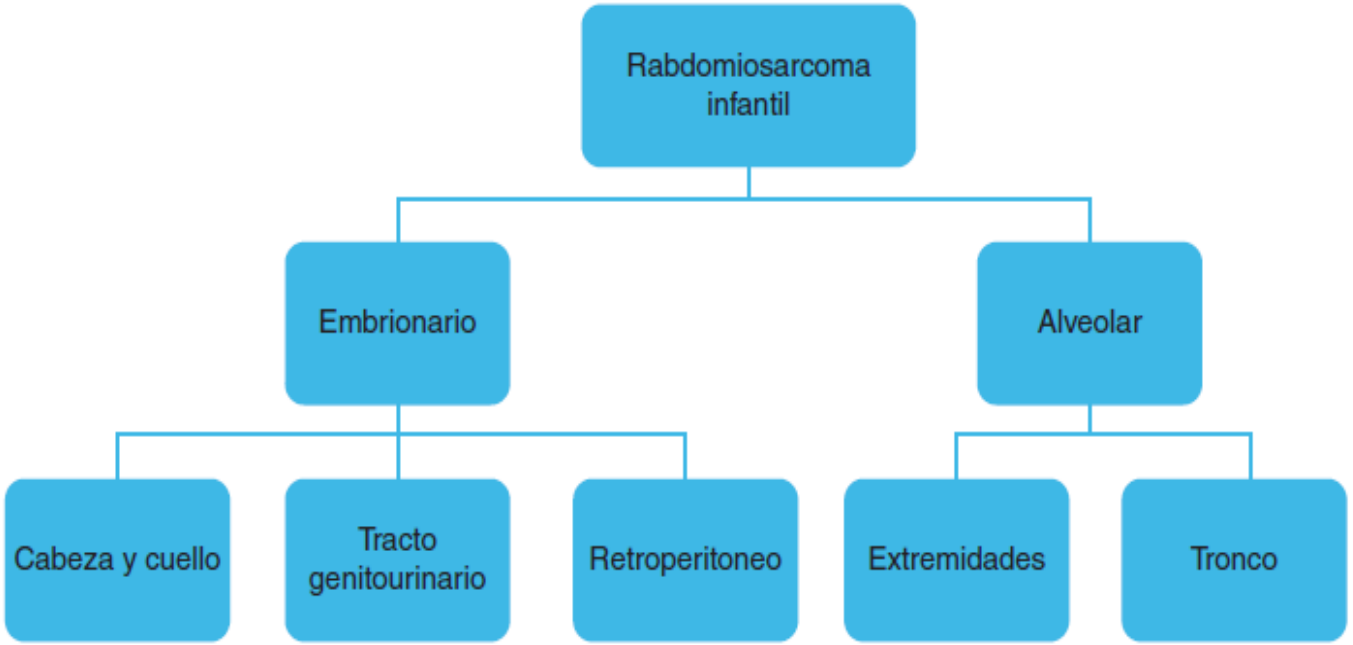

RABDOMIOSARCOMA
FACTORES PRONOSTICO

Gen fusion

Embrionario

Alveolar

< 5 cm

> 5 cm

☺

Orbita
No PM
GU no V/P
Tracto biliar

☹

PM
Vejiga
Prostata
Extremid
Otros

TUMOR
Histologia
Tamaño
Localización
Metastasis

PACIENTE
Edad

< 1 año
>10 años

1-10 años

PRONOSTICO

TRATAMIENTO
Control Local
QT/ Qx /RT
Tiempos/Modalidades

resecables

Irresecable

Resección incompleta

J Clin Oncol. 2008;26(14):2384–2389.
Surgical Oncology (2007) 16, 173–185

RABDOMIOSARCOMA
Tratamiento: Enfoque Multidisciplinario

QUIMIOTERAPIA

CIRUGIA

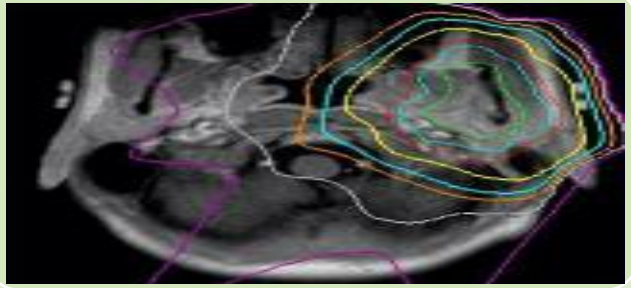

RADIOTERAPIA

Semin Radiat Oncol. 1997;7(3):212–216.

My Child Matters
An initiative of the Sanofi Espoir Foundation

HOPPE

SPOM
SOCIEDAD PERUANA DE ONCOLOGÍA MÉDICA